Lane Medical Library

Aus der II. Universitätsklinik für Frauenkrankheiten und Geburtshilfe München.

Komm. Leiter: Professor Dr. Otto Eisenreich.

Zur Histologie und Klinik der serösen papillären Ovarialtumoren

Inaugural-Dissertation

zur

Erlangung der Doktorwürde in der gesamten Medizin

verfaßt und

einer hohen Medizinischen Fakultät der Bayrischen

Ludwig-Maximilian-Universität zu München

vorgelegt von

Frieda Beierl

München

Buchdruckerei Hans Händl, München, Corneliusstr. 23

1937

Digitized by the Internet Archive
in 2026

https://archive.org/details/IA40153518_0024

Die nachfolgenden Ausführungen sind gedacht als weiterer Beitrag zur Kenntnis der eigenartigen Stellung der serösen papillären Ovarialkystome im onkologischen System und als Richtlinien für die zuweilen recht schwierige histologische Unterscheidung der gut- und bösartigen Geschwülste dieser Art.

Diese letzte Frage könnte als endgültig entschieden gelten und deshalb weiterer Untersuchungen nicht mehr bedürftig erscheinen, wenn die übliche lehrbuchmäßige Unterscheidungsmethode der „durchaus regelmäßigen, einschichtigen und einreihigen Epithelbedeckung der Papillen bei den gutartigen, der außerordentlichen Zell- und Kernpolymorphie-atypie- und polychromatophilie" bei den malignen Geschwülsten dieser Art genügte, um den Charakter einer solchen Neubildung histologisch sicher zu bestimmen.

Die Erfahrung lehrt, daß diese Merkmale die Unterscheidung mit ziemlicher Sicherheit treffen lassen, daß sie jedoch nur selten in dieser Form so eindeutig hervortreten, um für jeden Fall ein zuverlässiges Unterscheidungsmerkmal abzugeben. Die Oberflächen der Papillen klinisch gutartiger Zottengeschwülste der weiblichen Keimdrüsen sind stellenweise oder völlig mit mehr- oder vielschichtigem Epithel überkleidet; weiterhin sind die für Malignität sprechenden Zell- und Kernveränderungen meist nur gering oder fehlen gänzlich. Die bösartige Natur vieler dieser Neubildungen bliebe also unerkannt, wollte man zu ihrer Feststellung nur die „außerordentlichen" Veränderungen an Kern und Protoplasma gelten lassen. Auch bei Berücksichtigung dieser wohlbekannten mikroskopischen Zeichen wird es nicht gelingen, das überschriftlich bezeichnete Problem zu lösen, d. h. eine völlige Übereinstimmung zwischen dem Ergebnis der histologischen Untersuchung und dem klinischen Verlaufe der Erkrankung zu erzielen. Im Schrifttum finden sich Hinweise dafür, daß sich völlig ausgereifte, histologisch also gutartig aussehende Geschwülste, klinisch bösartig verhalten, vor allem Metastasen setzen können. Auch die serösen papillären Ovarialkystome gehören erfahrungsgemäß zu diesen „potentiell malignen" (Borst), „bedingt gutartigen" (Hofmeier) Tumoren. Soweit wir das Schrifttum überblicken, fehlt eine eingehendere Würdigung der wechselnden histologischen Bilder dieser Tumoren und vor allem eine kritische Nachprüfung der meist gefühlsmäßig gestellten mikroskopischen Diagnosen.

Wir haben deshalb die histologische Seite der Frage, soweit sie dem Entscheid über die Natur des Tumors im Einzelfalle dienlich ist, besonders betont und auch die Ergebnisse unserer histologischen

Untersuchungen biologisch nachgeprüft, d. h. sämtliche operierten Trägerinnen seröser papillärer Ovarialkystome — und carcinome aus den Jahren 1921 mit 31 klinisch nachuntersucht.

Diese Kontrollmethode wird den verfolgten Zweck jedoch nie ganz erfüllen können: im Körper zurückgelassene gutartiges Geschwulstgewebe, (bei starken Verwachsungen-Teile der Primärgeschwulst oder Implantationsmetastasen) kann nach kürzerer oder längerer Zeit maligne entarten, mikroskopisch bösartige Tumoren, unter günstigen äußeren Umständen operiert, (kein Kapseldurchbruch, keine Aussaat, keine Verwachsungen) können nach der üblichen Beobachtungszeit symptomlos sein und bleiben; das gleiche gilt für die unvollständig operierten Fälle, bei denen die Nachbestrahlung die Tumorreste zum Verschwinden bringt. Die Zuverlässigkeit der Methode der biologischen Nachprüfung der morphologischen Befunde wird durch diese beiden Möglichkeiten des Ausganges der Erkrankung zwar beeinträchtigt, jedoch nicht völlig ausgehoben: die Erfahrung lehrt, daß das erstgenannte Ereignis praktisch zu selten ist, als daß mit seinem Eintreffen für die Mehrzahl der Fälle gerechnet werden müsse, daß zum anderen die Aussichten endgültiger Heilung auch bei anscheinend radikal operierten oder unvollständig entfernten, jedoch nachbestrahlten carcinomatösen Zottengeschwülsten der weiblichen Keimdrüsen nur gering sind. Der Ausgang des Leidens wird also in der Mehrzahl der Fälle dem richtig angedeuteten mikroskopischen Bild entsprechen.

Während der angegebenen Zeit von 10 Jahren sind insgesamt 232 gut- und bösartige, echte Ovarialgeschwülste zur Operation gekommen. Unter ihnen finden sich 42 papillomatöse Tumoren; auf Grund des mikroskopischen Befundes sind 26 als gutartig, 16 als bösartig anzusprechen.

Einen erheblichen Anteil (9 Fälle) der gutartigen serösen papillären Ovarialkystome bilden die Kystome mit den grobwarzigen der Unterlage breitbasig aufsitzenden Papillen. An ihren histologischen Aufbau sei nur im allgemeinen erinnert. (Abb. 1.)

Das Epithel ist einschichtig, kubisch, auch die Stellen der Papillenoberfläche mit geschichtetem Epithel geben in keinem Falle Anlaß zu Zweifeln an der Gutartigkeit des Wachstums, Zell- und Kernpolymorphieen finden sich nicht.

Zu einer Aussaat ist es in keinem Falle gekommen.

Die Nachuntersuchung der Pat. bestätigt in jedem Falle das mikroskopische Untersuchungsergebnis: 10—15 Jahre post op. sind alle untersuchten Pat. gesund.

Wegen des eigenartigen Aufbaues ihres Stromas und der Form ihres Epithels bilden die grob papillären Kystome unter den gutartigen Zottengeschwülsten eine histologisch wohl umschriebene Gruppe.

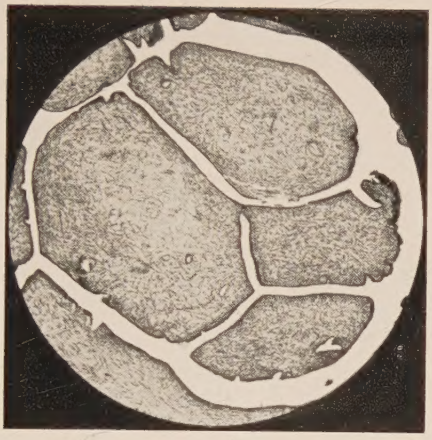

Abb. 1

II. Eine zweite Gruppe dieser Neubildungen deren gutartiges Wachstum durch die histologische Untersuchung einwandfrei zu erkennen ist umfaßt die breitbasig oder gestielt, doch über die Cysteninnenwand herauswachsenden Geschwülste mit feinen, dentritischen Zotten und einem einschichtigen, nur gelegentlich zweischichtigen, regelmäßig angeordneten Epithel, ohne Kernveränderungen. (Abb. 2)

Abb. 2

II Gruppe. J. No. 3961. 62jährige Pat. angeblich wegen des gleichen Leidens im Alter von 36 Jahren operiert. (Unterlagen nicht mehr aufzufinden.) Operation: 3. 9. 1930 Nach Eröffnung des Peretoneum stößt man auf einen mit der vorderen Bauchwand verklebten, übermannskopfgroßen Tumor, ein dünnwandiges seröses mit eiterähnlichen Massen gefülltes Ksytoma ovarii sin. Bei der Luxation reißt die Geschwulst ein, bräunlich-gelbliche Massen entleeren sich. Abtragung der Neubildung. Uterus senil atrophisch, desgl. das rechte Ovar. Makroskopisch: Mannskopfgroßes, mehrkammriges Ovarialkystom. Die Innenwand zweier größerer Kammern ist mit papillären Massen dicht besetzt. Eine 3. Kammer mit gelblich-bräunlichen eiterähnlichen Massen gefüllt, glatte Innenwand.

Mikroskopisch: Typisches Papillom, die Papillen mit einem ein-, gelegentlich zweischichtigen kubisch-zylindrischen Epithel bekleidet, keine Kernpolymorphie.

Selbstbericht vom 5. März 36: „. . . . seit der letzten Operation recht gesund, keine Beschwerden im Unterleib."

Bei einer III Gruppe der in Rede stehenden Geschwülste (durch die Abb. 3 mit veranschaulicht) ist das Deckepithel zum größten Teil mehr- und vielschichtig. Auch unterscheidet sich sein Aussehen wesentlich von der Gruppe I und II (Abb. 1 u. 2.)

III. Gruppe J. No. 3151, 36jähr. Pat. Operation: 2. 11. 1926. Links ein intraligamentärer faustgroßer, cystischer Ovarialtumor. Colon sigmoid. mit der Tumorwand fest verbacken. Bei der Lösung platzt die Geschwulst; seröse Flüssigkeit und papilläre Massen treten aus. Abtragung des Tumors unter Zurücklassung einiger derber Cystenwandpartien am Colon sigmoid. und Rectum.

Abb. 3

Makroskopisch: Rechtes Ovar normal groß: an seiner Oberfläche Papillenaussaat, ebenso im Douglas Stück einer Cystenwand, innen mit papillären Massen besetzt. Mehrere solide Brocken einer blumenkohlartig gebauten Geschwulst.

Mikroskopisch: Der Schnitt hat das Geschwulstgewebe so getroffen, daß die feineren und feinsten Papillen nur im Querschnitt, einige dickere bindegewebige Stämme nur bruchstückweise im Längsschnitt dargestellt sind. Das durch Ödemflüssigkeit zerreißlich gewordene bindegewebige Stützgerüst der feinsten Sprossen ist bei der technischen Verarbeitung des Materials ausgefallen.

Abb. 4

Die epitheliale Bekleidnng der Sprossen besteht aus einem hohen Zylinderepithelsaum, dessen einzelne Zellen in ein- und mehrfacher Schicht (2—3 Zellen übereinander) angeordnet sind. An mehreren Stellen überzieht das Epithel die Oberfläche der Papillen in nur einschichtiger Lage. Die Form der Zellkerne schwankt zwischen oval (an den Stellen einschichtiger Anordnung) und schmalspindelig (an den Stellen stärkerer Proliferation des Epithels). Auffallende Unterschiede der Kerngröße bestehen nicht, ihre Färbbarkeit schwankt etwas. Mitotische Kernteilungen sind nicht nachzuweisen. Außer den papillär gebauten Teilen der Geschwulst finden sich auch Abschnitte mit adenomatösen Aufbau; ihr Epithel ist nach Form und Anordnung das gleiche wie das an der Oberfläche der Papillen.

Das Epithel der papillär gebauten Implantationsmetastasen auf dem Ovar (Abb. 4) ist entsprechend dem des Primärtumors zweischichtig. Die einzelnen Elemente sind rund, oval und vielgestaltig und stehen ohne scharfe Grenze gegen ihr Stroma wirr durcheinander. Auffallende Unterschiede in der Kerngröße und Färbbarkeit bestehen nicht.

In die Ovarialrinde sind Drüsen und Drüsencysten eingelagert, die einzeln oder in Gruppen zu 2 und 3 nebeneinander liegen. Ihr Epithel ist das

gleiche wie das des Primärtumors. In der Umgebung dieser drüsigen Einsprengungen haben sich die Zellen der Albuginea auffallend blaß gefärbt. Die diese hellen Bezirke peripher bogenförmig umziehenden normal gefärbten Albugineazellen sind eng zusammengeschoben.

Selbstbericht vom 27. 2. 1936 „... seit dem Tage meiner Operation keinerlei Beschwerden mehr im Unterleib."

III. J. No. 3193. 47jähr. Pat. Operation: 7. 1. 1927. Ein frauenkopfgroßes, intraligamentär entwickeltes, papillentragendes Kystom des rechten Eierstockes wird aus seiner Umgebung gelöst, punktiert und luxiert. Danach erscheint ein weicher, faustgroßer Tumor des linken Ovars, der vom Mesocolon des Sigmoids eingehüllt ist. Im Douglas und im ganzen kleinen Becken papilläre Exkrescenzen auf dem Peretoneum. Totalextirpation.

Makroskopisch: Uterus birngroß. An Stelle des rechten Ovars eine cystische Geschwulst mit rasenartig zusammenstehenden Papillen auf ihrer Oberfläche. Der Tumor ist mit einer gelblichen, gallertigen Masse gefüllt und seine Innenwand mit blumenkohlartigen papillären Massen bedeckt. Linke Tube und Ovar zu einem Konglomerattumor verbacken, seine äußere Oberfläche zeigt infolge der Bedeckung mit papillären Massen die gleiche Beschaffenheit wie die rechtsseitige Geschwulst.

Mikroskopisch: Die fast durchwegs plumpen und ödematös durchtränkten Papillen sind mit einer einschichtigen Lage kubischer-cylindrischer Zellen bedeckt. Nur an der Oberfläche einiger schlanker Papillen ist das Epithel höher (2—4 Zellagen übereinander) geschichtet.

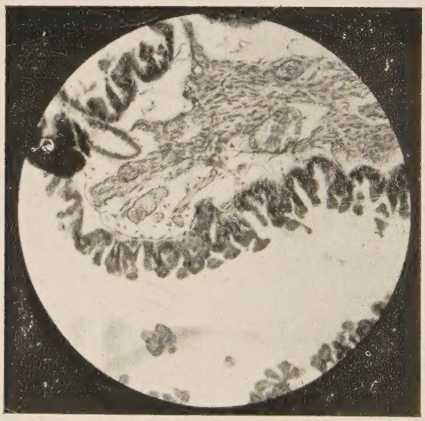

Abb. 5

Diese Mehrschichtung des Epithels tritt nicht an anderen Stellen der gleichen Papille in gleichem Maße auf; neben einschichtig angeordneten Epithelzellen oder -gruppen stehen solche, deren Elemente buschelförmigen, darmzottenartigen Aufbau zeigen. An diesen Stellen sind die Zellkerne in vierfacher

Lage übereinander gelagert. Die Färbbarkeit der Zellkerne zeigt keine auffallende Schwankungen; sie sind gleich groß und längsoval. Mitotische Kernteilungen finden sich nicht.

Mi. Bericht v. R. Meyer: . . . histologisch gutartig, geplatzt implantiert kann klinisch peinlich werden, besonders am Darm. Kann sogar (theoretisch) auf geeigneten Boden implantiert später bösartig werden.

Untersuchung im Mai 36: kein krankhafter Befund im Unterleib. Gesundes Aussehen.

III. J. No 3534. 65jähr. Pat. Operation: 16. 2. 1923 Doppelseitige, je frauenfaustgroße Overialkystome, vielkammrig, mit hellseriösen Inhalt gefüllt. Gegen den Hilus zu fühlen sich die Tumoren kompakter an. Die Klammern sind fast völlig mit papillären Massen gefüllt. Abtragung der Geschwülste. Kleine papilläre Excreszen auf dem Douglaspertoneum und dem Perimetrium. Uterus senil atrophisch enthält vereinzelte Myome.

Makroskopisch: 2 faustgroße, vielkammrige Tumoren, einzelne Kammern mit hellseröser Flüssigkeit, andere mit papillären Massen völlig ausgefüllt. Die Papillen haben die Kapsel an zahlreichen Stellen durchbrochen.

Mikroskopisch: Um einen breiten, mehrfach verzweigten, derbbindegewebigen Stamm gruppieren sich allseitig, zum größten Teil ohne organischen Zusammenhang mit ihm, im Querschnitt getroffene epithelbekleidete Papillen.

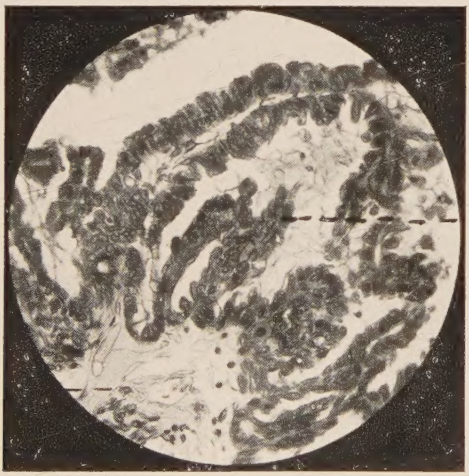

Abb. 6

Von den stärkeren Sprossen (Abb 6a) entspringen allseitig und unvermittelt die feinsten epithelbekleideten, vielfach solidepithelialen Endäste (Abb. 6b). Die mit zierlichen Seitensprossen versehenen längeren und schlankeren unter ihnen stehen auf ihrer bindegewebigen Unterlage senkrecht, andere neigen sich seitwärts, berühren mit ihren Spitzen benachbarte Papillen oder verwachsen mit ihnen. Stamm und Zweige sind mit einem ein- und mehr-

schichtigen Zylinderepithelbelag überzogen. An den Stellen stärkster Hochschichtung liegen 3 Zellreihen übereinander. Auffallende Unterschiede in der Größe und Färbbarkeit der Kerne bestehen nicht. Ihre Form variiert insofern als sie an den Stellen fehlender oder geringer Hochschichtung runde, an den Stellen stärkerer Hochschichtung längsovale, schmalspindelige Formen angenommen haben.

Bericht des behandelnden Arztes vom 7. 3. 1936: Auf der medizinischen Abteilung wegen Diabetes und Pruitus vulvae. Kein Ascites. Am Uterus u. d. Adnexen kein tastbarer Befund. Im Bereiche des Nabels und unter ihm eine handtellergroße, derbe Resistenz von guter Beweglichkeit unter den sehr schlaffen Bauchdecken. Netztumor?

Sektion: Nov. 1936 Path. Inst. Kr. r. d. I. Primäres Magencarcinom mit Metastasen in der Bauchhöhle. Der getastete Tumor ist das völlig geschrumpfte, mit Carcinommassen durchsetzte Netz. Die bei der Operation nachgewiesenen papillaren Exkrescenzen im Douglas und auf dem Perimetrium sind verschwunden.

Aus den Einzelergebnissen der patholog.-anatom. Untersuchung der benignen Zottengeschwülste der II. u. III Gruppe, insgesamt 17 Fällen sollen im Folgenden die für die Feststellung ihres histologisch gutartigen Wachstums maßgebenden Merkmale kurz zusammengefaßt herausgehoben werden. Der Wert dieser morphologischen Zeichen für die histologische Bestimmung der Natur der Neubildung ist biologisch, d. h. durch das Ergebnis der Nachuntersuchung sämtlicher an papillären Ovarialgeschwülsten erkrankten und operierten Frauen geprüft worden.

In gleicher Weise soll später mit den bösartigen Formen dieser Geschwülste verfahren und auch bei ihnen die Zuverlässigkeit patholog.-anatom., vor allem histologischer Untersuchungsmethoden, gemessen am Schicksal unserer Kranken untersucht werden.

Einleitend wurde darauf hingewiesen, daß das Ergebnis der klinischen Nachuntersuchung der operierten Pat. mit dem, auf Grund des mikroskopischen Bildes erwarteten Ausganges des Leidens nicht immer übereinzustimmen braucht und auch der Gründe gedacht, die diese Unstimmigkeit bedingen können.

Die seltene, immerhin zu berücksichtigende Möglichkeit der sekundären malignen Entartung bei der Operation zurückgelassener Teile einer histologisch als gutartig erkannten Primärgeschwulst oder ihrer Implantationsmetastasen finden sich, trotz einer Beobachtungszeit von 5—13 Jahren post op. bei keiner unserer Pat. verwirklicht.

Die völlige Gesundheit und Rezidivfreiheit unserer Pat. während der langen Beobachtungszeiten läßt auch die 2. Möglichkeit ausschließen, daß sich unter diesen Geschwülsten solche mit verkappter Bösartigkeit befunden haben, solche, denen ihre „potentielle" Malignitet histologisch nicht anzusehen ist.

Vergleicht man das makroskopische Aussehen der gutartigen papillären Ovarialkystome mit dem ihrer bösartigen Formen, so ist weder bei den kleineren noch bei den größeren der Unterschied so auffallend, daß sich schon daraus ein Hinweis auf die Natur der Neubildung ergebe.

Das Aussehen der für diese Tumoren bezeichnenden warzigen und zottigen Wucherungen an der Kapselinnenwand einkammriger oder mehrkammriger Geschwülste ist makroskopisch diagnostisch mit Vorsicht zu verwerten. Zwar sprechen zierliche, korallenstockartige Sprossungen mit dünnen und nur locker zusammenstehenden, durch Oedem gelegentlich verdickten Endästen für ein gutartiges Wachstum. Aber auch die mehr oder minder hohen, der Unterlage breitbasig oder gar flächenhaft aufsitzenden Tumoren, deren Oberfläche durch die dicht zusammengedrängt stehenden Sprossen ein blumenkohlähnliches Aussehen bekommt, können sich trotz dieses der Malignität verdächtigen Wuchses histologisch als gutartig erweisen.

Für die makroskopische Beurteilung ist es bedeutungslos, ob die Wucherungen an einer eng umschriebenen Stelle der Cysteninnenwand aufgeschossen sind oder mehr oder weniger die ganze Innenwand einnehmen. Ein ausgesprochen markiges Aussehen der Schnittfläche spricht selbstverständlich für malignes Wachstum.

Der drohende oder vollendete Spontandurchbruch durch die Kapsel hat bei den papillären Ovarialtumoren nicht unbedingt die ominöse Bedeutung die ihm bei allen anderen genuinen Geschwülsten des Ovars zukommt. Er ist der Ausdruck einer hohen Proliferationskraft des Epithels, dessen Wachstum sich trotzdem noch in den Grenzen des Gutartigen halten kann.

Die Folgen des Durchbruches, die Aussaat, und Inplantation der Geschwulst auf das parietale und viscerale Blatt des Peritoneums sind phato'ogisch anatomisch und klinisch in gleicher Weise zu beurteilen.

Soweit auf Grund eines kleinen Materiales bindende Schlüsse erlaubt sind, vollzieht sich bei den gutartigen papillären Ovarialkystomen gegenüber den bösartigen Formen der Kapseldurchbruch weniger in makroskopisch sichtbarer, als mehr in mikroskopisch wahrnehmbarer Form. Unter den 17 papillären Ovarialkystomen der Gruppen II und III (Geschwülste mit mäßig starker und starker Proliferation des Epithels) finden sich 4, bei denen es ohne makroskopisch feststellbaren Kapseldurchbruch zur Aussaat und zur Bildung von Implantationsmetastasen auf dem Bauchfell gekommen ist.

Auch die Fälle ohne Metastasenbildung lassen eine mit bloßem Auge festzustellende Kapselperforation vermissen: ein „drohender" Durchbruch findet sich in einem Falle.

Von dem infolge eines Durchbruches an die äußere Kapseloberfläche gelangten Geschwulstgewebe muß das dort primär entstandene wohl unterschieden werden. Der echte Durchbruch vollzieht sich an einer mehr oder minder großen, eng umschriebenen Stelle der Kapsel; auf ihr gewachsenes Tumorgewebe breitet sich mehr flächenhaft, in Form von Rasen aus. Die Merkmale gelten lediglich zur Unterscheidung der beginnenden und mittleren Grade des Durchbruches und der Oberflächenpapillome geringer und mittlerer Größe; in seinen Stadien ist der echte Durchbruch von dem in seinem Wachstum weit vorgeschrittenen Oberflächenpapillom nicht mehr zu unterscheiden.

Histologisch unterscheiden sich die in Gruppe III (Abb. 3 mit 6) zusammengefaßten Tumoren von denen der Gruppe I, den grobpapillären Zottengeschwülsten (Abb. 1) durch die stärkere Schichtung des Epithels, und die Zell- und Kernpolymorphie geringeren Grades. Wegen der fließenden Übergänge in der Stärke der Ausbildung dieser Merkmale und der Tatsache, daß Mehrschichtung zusammen mit einer gewissen Zell- und Kernvariabilität auch bei den Geschwülsten der Gruppe II aufzutreten pflegen, lassen sich zwischen diesen beiden Gruppen keine scharfen Grenzen ziehen.

Maßgebend für die Gruppeneinteilung in dieser Hinsicht ist deshalb nur das Gesamtbild nicht einzelne Ausschnitte.

Aus den für die Gruppen II und III (Abb. 2 mit 6) als typisch ausgewählten mikroskopischen Bildern ist der Unterschied der Epithelschichtung ohne weiteres ersichtlich. Bei den Geschwülsten der Gruppe III schichten sich die Zellen nicht selten in einfacher Lage übereinander. Ihre zylindrische Form geht dabei völlig verloren, sie sind unregelmäßig gestaltet und stehen ungeordnet im Zellverband. An den Stellen niedriger Schichtung sind die Kerne oval, an den Stellen stärkerer Wucherung des Epithels sind sie spindelig strichförmig. Auch die Zell- und Kerngröße schwankt in gewissen, wenn auch nicht weiten Grenzen. Gewisse Unterschiede bestehen auch in der Färbeintensität der Kerne.

Die feineren und feinsten Verzweigungen der Sprossen bei den Tumoren der Gruppe III sind solid-epithelial gebaut; ihre bindegewebigen Achsen sind weder auf Längs- noch auf Querschnitten zu erkennen. Einen bemerkenswerten Befund bietet der Fall J. No. 3151 Abb. 5: Außer einer Implantationsmetastasierung findet

sich ein deutliches infiltratives Wachstum der auf dem Ovar angesiedelten Implantate; sie zeigen auf der Ovarialoberfläche papilläre, innerhalb seiner Rinde drüsige Wuchsformen.

Als Zeichen der stärkeren Proliferationsenergie des Epithels der Tumoren der Gruppe III gegenüber der der Geschwülste der Gruppen II und I kann auch ihre erhöhte Neigung zur Metastasierung angesehen werden. Wir halten es nicht für einen Zufall, daß unter den 4 Fällen mit Aussaat auf dem Bauchfell, allein 3 den Geschwülsten der Gruppe III angehören, während die Neubildungen der Gruppe II nur 1 Fall mit Implantation aufzuweisen haben.

Zahlenmäßig betrachtet, ist die Mehrzahl unserer gutartigen Zottengeschwülste der weiblichen Keimdrüsen (14 Fälle) in die Gruppe II einzureihen; nur 3 Fälle haben auf Grund des geschilderten Aufbaues und Aussehens ihres Epithels die Aufstellung der Gruppe III veranlaßt.

Im Grunde genommen ist mit der Aufstellung der grobpapillären Geschwülste als besondere Gruppe die Möglichkeit einer histologischen Gliederung der benignen Zottengeschwülste der weiblichen Keimdrüsen erschöpft. Eine weitere Sonderung in dieser Hinsicht entbehrt zwar sicherer morphologischer Grundlagen nimmt aber auf die praktischen Bedürfnisse insofern Rücksicht, als sie zwischen den Tumoren mit überwiegend einschichtigem Epithel (Gruppe I und II) und vorherrschend mehrschichtiger, oligomorpher Deckzellschicht (Gruppe III) als Bekleidung der Geschwulstsprossen unterscheidet. Ist die gutartige Natur den Geschwülsten der Gruppen I und II histologisch auf den ersten Blick anzusehen, so erfordert der Entscheid über die Natur der in der Gruppe III zusammengefaßten Neubildungen genauestes Studium der Zell- und Kernbilder.

Diese Tumoren bilden die fließenden Übergänge zu den bösartigen Formen und stellen deshalb auch den erfahrenen Untersucher hinsichtlich des sicheren Entscheids der Frage, noch gutartig oder bereits bösartig, vor schwierige Aufgaben.

Die klinische Nachuntersuchung sämtlicher Frauen mit Zottengeschwülsten der Ovarien eines, durch die Gruppen I mit III gekennzeichneten histologischen Aufbaues ergibt 6—12 Jahre post op völlige Rezidivfreiheit. Eine Pat. (J. No. 3534 Abb. 6) ist ca. 9 Jahre nach der Exstirpation der beidseitigen papillären Ovarialkystome an einem Magencarcinom gestorben. Die seinerzeit bei der Operation festgestellten Implatationsmetastasen im Douglas und auf dem Uterus sind bei der Sektion nicht mehr aufzufinden. Die vorhandenen Implantationen auf dem Bauchfell sind Tochtergeschwülste des primären Magencarcinoms.

Ebenso wie die gutartigen Zottengeschwülste der weiblichen Keimdrüsen zeigen auch ihre bösartigen Formen histologisch ein verschiedenes Gesicht; trotzdem sind auch unter ihnen gleichartige Wachstumstypen unverkennbar:

Gruppe I J. No. 2411. 53 jähr. Pat. Operation: 9. 10. 1923. Frisch geplatzte kleinkindskopfgroße, dünnwandige Cyste des linken Ovars mit papillomatösen Massen besetzt und erfüllt. Peritoneale Aussaat, besonders im Douglas und im großen Netz. Uterus klein, mit flächenhaft ausgebreiteten papillomatösen Massen bedeckt. Douglas mit den gleichen Massen ausgepolstert. Entleerung des linken Ovars und der Tube.

Makroskopisch: An der strohhalmdicken Tube mit offenem Fimbrienende und gut auszubreitender Mesosalpinx hängt ein kleinkindskopfgroßer Cystensack, dessen Innenwand mit markigen, papillomatösen, blumenkohlartig gestalteten Massen bedeckt ist. An zahlreichen Stellen ist die Geschwulst durch die Kapsel gebrochen. Die Mesosalpinx ist mit Tumormassen besetzt.

Mikroskopisch: Von einem bindegewebigen Grundstock aus verästeln sich gegen ihre Spitze zu kolbig verdickte, reich verzweigte epithelbekleidete Papillen verschiedenster Höhe und Dicke. Dadurch daß sie durch Seitensprossen vielfach untereinander in Verbindung stehen, entstehen seitlich vom bindegewebigen Stamm unregelmäßig gestaltete Hohlräume, von deren inneren Wänden wiederum niedrig-papilläre Erhebungen frei in die Lichtung vorspringen. Der bindegewebige Schaft ist an mehreren Stellen von weiten Gefäßen und von drüsigen Hohlräumen durchsetzt. Das bindegewebige Stroma läßt sich bis in die feinsten Verzweigungen der Papillen hinein verfolgen.

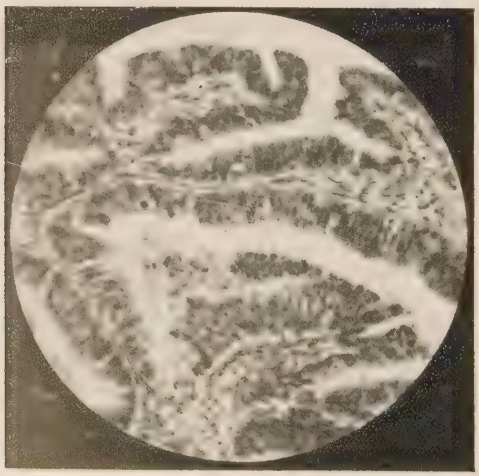

Abb. 7

Ihre epitheliale Bedeckung, das Tumorparenchym, besteht aus mehr- und vielschichtig angeordneten Zylinderzellen. An den Stellen geringerer Pro-

liferation 2—3, an den Stellen stärkster Wucherung schätzungsweise 5—6 Zellagen übereinander (Abb. 7).

Gestalt und Färbbarkeit der Zellkerne schwankt in gewissen Grenzen: Von runden und ovalen Formen bis zu schmalspindeligen und strichförmigen Kernformen lassen sich alle Übergänge nachweisen. Blasse, wie ausgelaugt aussehende Zellkerne wechseln ab mit solchen, die violette Färbung gegenüber den ersteren das andere Extrem des Färbeeffektes darstellen; zwischen beiden finden sich reichlich Abstufungen ihrer Färbintensität.

Die Größe der Zellkerne schwankt nicht im gleichen Maße wie die Form und Färbbarkeit.

An den Stellen stärkerer Hochschichtung des Zylinderepithels ist das Zellprotoplasma nicht mehr zu erkennen, der Zellbelag scheint hier lediglich aus Zellkernen zu bestehen. An mehreren Stellen der Papillenoberfläche mit stärkerer Epithelwucherung sprossen die randständigen Zellelemente nach den Seiten, es entsteht dadurch der Eindruck eines büschel- oder straußförmigen Wachstums dieser Epithelbezirke. Vereinzelt finden sich mitotische Kernteilungen. Keine Nachbestrahlung.

Pat. kommt am 26. Mai 1924 an „Unterleibskrebs" (Bericht des behandelnden Arztes) zum Exitus.

Insgesamt 4 (unter 14) Pat. mit papillären Carcinomen der Ovarien zeigen das gleiche mikroskopische Bild; von ihnen sind 3 Frauen 7 Mon. bis 1 Jahr 8 Mon. post op. ohne Nachbestrahlung, jetzt 9 Jahre 7 Mon. nach der Operation.

J. No. 3665. 53jährige Pat. Operation: 22. 9. 1928. Beide Ovarien in faustgroße Tumoren verwandelt, mit dem Uterus und ihrer Umgebung verwachsen. Beide Geschwülste liegen im Douglas. Lösung und Luxation; sie bestehen aus brüchigen carcitomatösen Gewebe. Implantationsmetastasen auf dem Rectum, dem Colon sigmoideum und dem Peritoneum des kleinen Beckens. Abtragung der Adnexe.

Makroskopisch: 2 faustgroße Geschwülste mit Verwachsungsmembranen auf der Oberfläche. An mehreren Stellen buckelt sich das Geschwulstgewebe gegen die verdünnte Kapsel vor, an anderen Stellen hat es die bindegewebige Hülle bereits durchbrochen. Auf Durchschnitte zeigen beide Geschwülste einen teils soliden, teils lamellären Bau, die einzelnen Schichten lassen sich ohne Sprengung des geweblichen Zusammenhanges weit auseinanderbiegen.

Mikroskopisch: An mehreren Stellen der Innenwand im Schnitt schon mit bloßem Auge erkennbarer Hohlräume entspringen zierliche und ihrer Unterlage breitbasig aufsitzende Geschwulstpilze. In ihnen wächst das Epithel in Form von Sprossen und Drüsen. Dort wo es größere Hohlräume voll ausfüllt, entsteht der Eindruck soliden Wachstums; sind in diesen soliden Abschnitten die zentral gelegenen Zellbezirke nekrotisch oder kleidet das Epithel die Hohlräume nur in mehr oder weniger dicker Schicht aus, so ergibt sich ein drüsenähnliches Wachstum.

Das Stroma bildet die schmalen Achsen der mehr in der Mitte der Geschwulstpilze gelegenen vielverzweigten Sprossen, die Wände der Drüsen und die der Hohlräume. An der freien Oberfläche der pilzförmigen Bildungen verbreitern sich die Köpfe einzelner Sprossen, ihr Stroma ist hier weitmaschig und ödematös. (Abb. 8.)

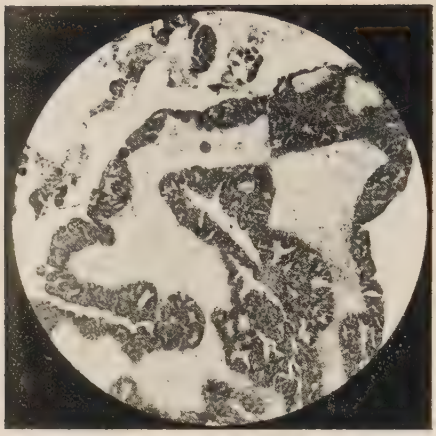

Abb. 8

Das Geschwulstparachym besteht aus Zylinderepithel, seine eigentliche zylindrische Form hat sich jedoch lediglich in der Epithelbekleidung der zentral gelegenen Sprossen und ihrer Verzweigungen erhalten. Innerhalb der Hohlräume und im Verbande des vielschichtigen Zellbelages der rundständigen breiten Papillenspitzen nimmt es die verschiedensten Formen an, behält aber seine Fähigkeit Drüsen zu bilden allenthalben bei. In den die Randpapillen einsäumenden Epithelguirlanden entstehen so verschieden große Fenster und Durchbrüche.

An den blaß gefärbten Kernen des durchschnittlich 2-3 Zellen hohen Zylinderepithelbelages der zentralen Papillen finden sich auffallend viel mitotische Kernteilungen, jedoch keine erheblichen Schwankungen ihrer Form, Größe und Färbbarkeit. An den Zellkernen der beschriebenen Edithelguirlanden prägt sich die Kernpolymorphie deutlicher aus; am ausgesprochensten jedoch findet sich diese wichtige Zeichen bösartigen Wachstums an den die Kammern ausfüllenden Zellelementen.

Nachbestrahlung. Exitus: 29. 1. 1929. Sektion: Chron. Ileus. Diffuse Durchwanderungsperitonitis. Carcinose im Douglas, des parietalen und visceralen Peritoneums, des Zwerchfells und des großen Netzes.

Bei 2 (unter 14) Frauen mit papillären Ovarialcarcinomen zeigt das Epithel ein in dem beschriebenen Sinne guirlandenartiges Wachstum. Beide Pat. sind trotz Nachbestrahlung 4 und 7 Monate post op. einem Rezidiv zum Opfer gefallen.

J. No. 2537. 42 jähr. Pat. Operation: 16. 4. 1924. Übermannsfaustgroßer, weicher, zum Teil zerfallener, stielgedrehter Ovarialtumor vom linken Ovar ausgehend, frisch geplatzt. Hämorrhagische Flüssigkeit in der freien Bauchhöhle. Beginnende Peritonitis. Peritoneale Aussaat auf der Innenfläche der vorderen Abtragung des Tumors, Totalextirpation.

Makroskopisch: An der Mesosalpinx der bleistiftdicken Tube mit offenem Fimbrienende hängt ein kleinkindskopfgroßer, weicher Tumor mit größtenteils glatter Oberfläche. An einigen Stellen der Kapseloberfläche sieht man pilzförmige Erhebungen und flache Rasen. Stellen an denen der Tumor die Kapsel durchbrochen hat. Auf dem Schnitt ist das Geschwulstgewebe markig, mehrfach durchblutet und nekrotisch. Auf der Hinterfläche des Uterus flache, nicht in die Tiefe vorgedrungene warzige Auflagerungen.

Mikroskopisch: Ist der Aufbau dieser Neubildung insofern dem vorigen ähnlich, (Abb. 8) als auch hier das Geschwulstparenchym das Stroma an Menge erheblich übertrifft. Der bindegewebige Grundstock besteht aus locker gefügten, langspindeligen Zellen; ihm sitzen die epithelbekleideten Papillen in lamellärer Schichtung nur einseitig auf. Das Stroma verzweigt sich nicht vom bindegewebigen Grundstock aus dentritisch bis in die feinsten Endausläufer; diese entspringen vielmehr, parallel nebeneinander geordnet, direkt dem bindegewebigen Hauptstamm.

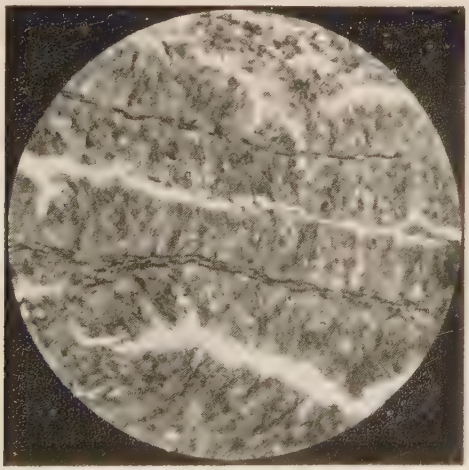

Abb. 9

Die dicht zusammengeschobenen Epithelsprossen stehen nur durch kurze Seitenzweige miteinander in Verbindung, ein vielschichtiger durchwegs aus 3—4 Zellagen bestehender Zylinderepithelbelag überzieht in gleicher Stärke sämtliche Zweige des nur sehr gering entwickelten Stromas. (Abb 9.) Die einzelnen Zellelemente sind mehr lang als breit, ihre Kerne dementsprechend längsoval, mitunter nur strichförmig. Einzelne Zylindergruppen sind nach dem Typus der Opitz'schen Schwarze schaftsdrüsen büschel- und straußförmig angeordnet. Große Gleichförmigkeit herrscht in der Gestalt, Größe und Färbbarkeit der Zellkerne. Soweit sich bei dem in Formalin gehärteten und in der üblichen Weise technisch verarbeitetem Material sagen läßt, hat die Zellvermehrung durch mitotische Kernteilung nur in ganz geringem Maße stattgefunden. Der auf Grund der makroskopischen Betrachtung gewonnene Eindruck der unbedingt bösartigen Natur der Neubildung läßt sich also mit

Hilfe der üblichen mikroskopischen Zeichen nicht mit Sicherheit erweisen. Die Größe der Zellen und ihrer Kerne unterscheidet sich an keiner der untersuchten Geschwulststellen derart deutlich, daß man diesem Zeichen eine diagnostische Bedeutung beimessen könnte; das gleiche gilt für die Zell- und Kernformen. Ein wahrnehmbarer Unterschied besteht lediglich in der Färbbarkeit der Zellkerne.

Nachbestrahlung. Exitus. 12. 6. 1930.

Sektionsbefund (Pathalog. Inst. München) Carcinomrezidiv nach früherer Extirpation eines linksseitigen Ovarialcarcinoms. Große jauchige Zerfallshöhle im kleinen Becken Perforation in Harnblase und Scheide. Tumorinfiltration der Harnblasen-Scheiden- und Mastdarmwand. Carcinose des Peritoneums und beider Pleuren. Tumoröse Infiltration der Milz, Leber- und Nierenmetastasen.

Gruppe II. No. 3782. 51jährige Pat. Operation: 15. 5. 1929. Doppelseitige, kindskopfgroße Ovarialtumoren. Ascites. Die teils derben, teils cystischen Tumoren füllen fast den ganzen Unterbauch aus, sie sind untereinander und mit der Umgebung verwachsen. Ein Teil der Geschwülste füllt das kleine Becken aus, drängt den Uterus nach vorn und oben und komprimiert das Rectum. Punktion der cystischen Partien. Entfernung der Geschwülste und Uterus. Miliare Knötchen auf dem Sigmoid, den unteren Ileumschlingen und der Hinterwand der Blase.

Makroskopisch: 2 kindskopfgroße, teils solide, zum größten Teil cystische Tumoren. Innenwand der Hohlräume mit papillären, der Unterlage breitbasig aufsitzenden, auf dem Schnitt markigen Massen bedeckt.

Mikroskopisch: bestehen diese Massen aus zellreichen bindegewebigen Stämmen, in denen weite blutgefüllte Gefäße verlaufen. (Abb. 10.) Aus den Hauptstämmen entspringen unmittelbar die feinen, rein epithelialen End-

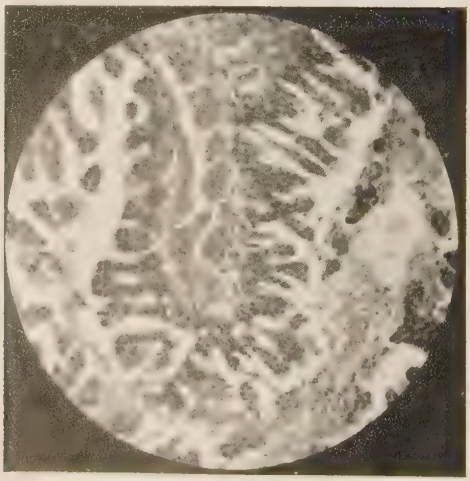

Abb. 10

sprossen. Ihre Spitzen sind kolbig verdickt, benachbarte verschmelzen miteinander und lassen so die zwischen den einzelnen Zotten gelegenen Fenster und Durchblicke entstehen.

Kleine, lymphocytenähnliche Zellen mit runden, gleichgroßen und gleichkräftig gefärbten Kernen und gutentwickelten, jedoch nicht voreinander abzugrenzenden Protoplasmahöfen bilden den Epithelbelag der Papillen und den der Innenwände der Hohlräume. Aus diesen Zellen bestehen zum größten Teil auch die soliden Teile der Geschwulst.

Im Zellverbande der Papillenoberfläche fallen lediglich einzelne Kerne durch ihre besondere Größe auf; erst an engumschriebenen Stellen der soliden Abschnitte gibt sich das maligne Wachstum der Geschwulst an ausgesprochenen Schwankungen der Form, Größe und Färbbarkeit der Zellkerne unzweifelhaft zu erkennen. Nachbestrahlung. Exitus i. J. 1930.

Unter unseren 14 Fällen von serösen papillären Ovarialcarcinomen zeigen insgesamt 5 das gleiche oder ein ihm Wesentlichen sehr ähnliches Wachstum. Von ihnen ist eine Pat. an allgemeiner Peritonitis wenige Tage post op. zu Grunde gegangen, 3 sind trotz Nachbestrahlung 1—3 Jahre nach der Op gestorben, 1 lebt rezidivfrei, ohne Nachbestrahlung, jetzt 6 Jahre 7 Monate post op.

Seitenstück zum mikroskopischen Bilde der folgenden malignen Zottengeschwulst der weiblichen Keimdrüsen (Abb. 11) hat sich unter unseren Fällen nicht auffinden lassen. Unter einer, unserer Beobachtungen zahlenmäßig übertreffenden Reihe von Geschwülsten dieser Art wird sich zweifellos auch hierzu Gleiches oder zum mindesten Ähnliches finden lassen.

Gruppe III, J. No. 3666. 53jähr. Pat. Operation: 24. 9. 1928. Linksseitiges Ovarialkystom von der Größe eines Uterus grav. mens. VII. Punktion mit dickem Troikart. Luxation des zusammengefallenen Cystenbalges. Breite Verwachsungen mit dem Rectum und der Rückwand des Uterus. Abtragung der linken Adnexe. Rechtes Ovar senil atrophisch, wird gleichfalls entfernt.

Makroskopisch: Mannskopfgroßer Cystensack mit ausgedehnten blumenkohlartigen Wucherungen an seiner Innenwand. Keine Perforation durch die Kapsel nachzuweisen. Rechtes Ovar und rechte Tube o. B.

Mikroskopisch: Das Stroma tritt an Menge hinter der des Parenchyms erheblich zurück, nur schmale, mit Rundzellen durchsetzte Bindegewebezüge verzweigen sich mit feinsten Ausläufern in den Achsen sämtlicher mit üppig wucherndem Epithel bedeckten Papillen. (Abb. 11.)

An den im Schnitt nicht tangential getroffenen Papillen bestehen die Epithelmäntel aus ungefähr 7—8, auch zuweilen mehr übereinander geschichteten Zellen. Benachbarte Sprossen legen sich eng aneinander oder verschmelzen untrennbar miteinander. (Abb. 11.)

Abb. 11

Die einzelnen Zellen sind länglich und spindelig geformt, ihre Protoplasmahöfe sind breit, ihre schwachgefärbten Kerne rund oder oval. Nur hie und da hebt sich ein Kern durch stärkere Färbung aus der Gesamtheit der blasigen wie durchsichtig erscheinenden Kernelemente heraus. Mitosen sind nicht zu sehen. Im großen und ganzen lassen sich also weder auffallende Unterschiede in der Zell- und Kerngröße, noch Verschiedenheiten ihrer Form feststellen.

Erst nach Durchmusterung mehrerer Schnitte stößt man auf Zellgruppen, die nach Größe, Form und Färbbarkeit so deutlich untereinander und von den übrigen abweichen, daß kein Zweifel an der Bösartigkeit der Neubildung bestehen kann.

Keine Nachbestrahlung.

Selbstbericht vom 29. 2. 1936: Seit der Operation völlig gesund, keine Beschwerden im Unterleib

Auf Grund der pathologisch-anatomischen Untersuchung unserer 14 papillären Ovarialcarcinome und der 5—13 Jahre nach der Operation vorgenommenen Nachuntersuchung der Pat. ergeben sich für die pathologisch-anatomische und klinische Beurteilung dieser Neubildungen folgende Gesichtspunkte: in der Mehrzahl unserer Fälle (8) ist es weder zum sichtbaren Kapseldurchbruch noch zur Aussaat gekommen.

Die Geschwulst hat ihre Kapsel in 5 Fällen in einer schon mit bloßem Auge wahrnehmbaren Weise durchwuchert; unter diesen Umständen ist in 3 Fällen eine Aussaat in die freie Bauchhöhle erfolgt. Fast ebensooft (2 Fälle) ist trotz Kapselperforation die Infektion des Bauchfelles ausgeblieben.

Nur in einem Falle finden sich Implatationsmetastasen, ohne daß die Kapselläsion äußerlich sichtbar in Erscheinung tritt. Der spontane, makroskopisch erkennbare Kapseldurchbruch, tritt wie zu erwarten ist, bei den malignen Zottengeschwülsten erheblich häufiger auf, als bei den gutartigen Neubildungen dieser Art. Unter 14 Carcinomen ist er in 5 Fällen eingetreten, gegenüber nur 1 „drohenden" Spontandurchbruch unter 17 gutartigen papillären Ovarialkystomen. Trotzdem aber haben sich beide Geschwulstarten zahlenmäßig in fast gleicher Häufigkeit durch Implantation in der Bauchhöhle ausgebreitet: unter 14 malignen Tumoren finden sich 5 Fälle mit Aussaat; 17 gutartige Geschwülste zeigen diese Erscheinung in 4 Fällen. Der peritonealen Infektion an sich kommt also keinerlei differential-diagnostische Bedeutung zu; größere Beachtung in dieser Hinsicht verdient nach unseren Erfahrungen der makroskopisch erkennbare Spontandurchbruch der Geschwulst durch die Kapsel.

Unterscheiden sich die einzelnen bösartigen papillären Ovarialkystome in ihrem makroskopischen Aussehen nur wenig voneinander, so zeigen sie doch verschiedene mikroskopische Bilder.

Diese Verschiedenheit bezieht sich auf Aussehen und Aufbau des Parenchyms, auf Form, Färbbarkeit und Größe seiner epithelialen Bestandteile. Auf die gleichen Zeichen, als Beweise der Bösartigkeit der einzelnen Geschwülste, wird später eingegangen werden.

Trotz der Mannigfaltigkeit des histologischen Aufbaues der einzelnen Geschwulstindividuen sind gleichartige oder einander sehr ähnliche Wuchsformen unverkennbar. Von den von uns untersuchten 14 bösartigen Zottengeschwülsten der weiblichen Keimdrüsen lassen sich 13 auf Grund gleicher oder sehr verwandter histologischer Züge in 3 Gruppen gliedern. (Abb. 7 mit 10.) Lediglich einem Tumor, (Gruppe III Abb. 11) kann aus unserem Material histologisch

nichts Gleiches oder Ähnliches an die Seite gestellt werden; wir führen ihn an, in der Erwartung, daß es anderen Untersuchern gelingen wird, das Fehlende zu ergänzen.

Am häufigsten besteht das Geschwulstparenchym aus Zylinderepithel, das das vielverzweigte Stroma in mehr- und vielfacher Schichtung überzieht; das bösartige Wachstum dieser Deckzellschicht erhellt aus der mehr oder weniger deutlich ausgeprägten Zell- und Kernpolymorphie. (Gruppe I Abb. 7 5 Fälle.)

Fehlen diese histologisch wichtigen Zeichen der Malignität und schichten sich die gleichförmigen, großen und gefärbten Zylinderzellen regelmäßig übereinander, so entstehen Bilder, die an längsgetroffenen Papillen an die Struktur einer Vogelfeder erinnern. (Abb. 6 1 Fall.) In diese Gruppe sind auch die Tumoren mit dem guirlandenförmig, aufgebauten Parenchym einzureihen. Zylinderzellen schichten sich hier größtenteils unter Verlust ihrer eigentlichen Zellform auf der Oberfläche der Sprossen unregelmäßig übereinander. (Abb. 8 2 Fälle.)

Eine weitere, der Gestalt ihrer Zellen wegen, von der vorigen streng zu unterscheidende Wuchsform des Epithels sind die aus kleinen und rundkernigen, indifferenten Zellen bestehenden Epithelbeläge, deren Kerne nach Form und Färbbarkeit lebhaft an Lymphocyten erinnern. (Gruppe II Abb. 8 4 Fälle.) 1 Fall scheidet aus, da die mikroskopischen Schnitte verloren gegangen sind.

Die Tatsache, daß als Bekleidung der Zotten auch Zellen, ihrer Form und Anordnung nach Plattenepithel in Frage kommen kann, läßt sich in unserem Material nur mit 1 Beispiel belegen. (Gruppe III Abb. 1 1 Fall). Die Zylinderzellnatur des Parenchyms der in der Gruppe I zusammengefaßten papillären Ovarialcarcinome ergibt sich aus der Form der Zellen. Ob es sich beim Tumor der III. Gruppe jedoch um typisches Plattenepithel, oder nur um ein diesem sehr ähnlichen Gewebe handelt, wagen wir nicht ohne weiteres zu entscheiden. Auch über die Art und Abstammung der Parenchymzellen der Geschwülste der Gruppe II lassen sich lediglich Vermutungen äußern; vielleicht stellen sie unreife Vorstufen des Zylinderepithels dar. Wenn auch die Möglichkeiten des formalen Aufbaues der Epithelbekleidung der Geschwulstsprossen mit cylindrischen, kubischen und platten Zellen im wesentlichen erschöpft sind, so sind durch sekundäre Änderungen der Grundform dieser Zellen innerhalb der Epithelbeläge Formationen zu erwarten, die dann nach Wesen und Zugehörigkeit ihrer Zellbestandteile nicht mehr zu analysieren sind

Wir glauben deshalb nicht, mit den auf Grund des Aussehens und Aufbaues ihrer Parenchyme in 3 Gruppen eingeteilten Geschwülste alle Möglichkeiten ihrer Strukturen erschöpft zu haben.

Der maligne Charakter dieser Neubildungen läßt sich zur Zeit einzig und allein mit Hilfe morphologisch histologischer Methoden erkennen.

Die Auswahl unter den bekannten, zu diesem Behufe gebräuchlichen morphologischen Zeichen ist jedoch infolge der Eigenart ihres Wachstums und ihrer Ausbreitung erheblich eingeengt. Es sind exstruktiv an der inneren Oberfläche von Cysten wachsende Tumoren, die erst in späteren Entwicklungsstadien, unter Aufgabe dieses zunächst völlig in sich geschlossenen Wachstums durch die Kapsel in die umliegenden gesunden Gewebe infiltrierend eindringen. Mit dem Auftreten des in hohem Grade für Malignität sprechenden Zeichens der Infiltration ist deshalb nur in späten Stadien des Wachstums zu rechnen; in den frühen und mittleren fehlt es. Das gleiche gilt für das Symptom der Destruktion, der Zerstörung gesunder Nachbargewebe.

Da auch die benignen Zottengeschwülste der weiblichen Keimdrüsen Metastasen bilden, ist dieses an sich untrügliche Zeichen bösartigen Wachstums zur Feststellung ihrer malignen Formen nicht zu verwerten.

Die erst in späten Stadien der Geschwulstentwicklung auftretenden pathologischen Beziehungen zu den gesunden Nachbargeweben das Fehlen des infiltrativen, autodestruktiven Wachstums bis zu diesem Termin trotz bereits vorhandener Malignität ist es, das ihre histologische Erkennung in hohem Maße erschwert. Damit muß von vornherein auf eine unserer sichersten histologischen Stützen zu Erkennung des bösartigen Wachstums, auf den Nachweis des vollendeten Angriffes der entarteten Körperzellen auf die gesunde Umgebung und der Auflösung ihrer Strukturen (Borst) verzichtet werden.

Menge und Verteilung des Stromas vor allem gemessen am histologischen Aufbau der feineren und feinsten Verzweigungen der Geschwulstsprossen, kann unser Urteil nicht maßgebend beeinflußen. Zwar enthalten die benignen Zottengeschwülste mit schwacher und stärkerer Proliferationstendenz ihres Epithels (Geschwülste der Gruppe I u. II Abb. 1 u 2) gegenüber den malignen Formen in den Endausläufern ihrer Papillen mehr Stützgewebe. Stellt man jedoch die pathologisch anatom. und biologisch als gutartig erkannten Zottengeschwülste der Gruppe III Abb. 3 mit 6 den malignen

Formen vergleichend gegenüber, so ergibt sich hinsichtlich des Gehaltes der Endsprossen an Stroma kein grundlegender Unterschied. Die Endsprossen können infolge erheblicher Proliferationsenergie der Deckzellen bei den gut- und bösartigen Zottengeschwülsten der weiblichen Keimdrüsen solid epithelial gebaut sein. Die Ansicht, daß geringe oder fehlende Stromaentwicklung in den Endsprossen zum mindesten des bösartigen Wachstums verdächtig ist, findet in unseren Beobachtungen keine Stütze; einige unserer gutartigen Geschwülste enthalten in ihren Endsprossen kein Stroma (Abb. 6 b); in denen der malignen Formen ist es dagegen als feinste bildegewebige Achsen deutlich sichtbar Abb. 8.

Brauchbare histologische Methode zur Unterscheidung der gut- und bösartigen exstruktiv wachsenden Tumoren vergleichen die Form und Färbbarkeit des Protoplasmas die Gestalt, Größe und den Chromatingehalt der Kerne der einzelnen Geschwulstzellen innerhalb des Parenchyms, analysieren die einzelne Tumorzelle nach der Zahl der direkten und indirekten, vor allem aber ihrer pathologischen Kernteilungen, beurteilen den Grad der Ausdifferenzierung des Geschwulstparenchyms, seinen Reifegrad durch Vergleich mit dem entsprechenden Muttergewebe.

Die Methode, auf Grund zahlen-, art- und formmäßig festzustellender Kernteilungen zum Ziele zu gelangen erfordert eine eigene technische Verarbeitung des Materials; sie ist deshalb für die allgemeinpraktische Verwendung ungeeignet.

Der Versuch die Frage nach dem Reifegrad entscheiden zu wollen, scheitert an unserer unzulänglichen Kenntnis des Muttergewebes der papillären Keimdrüsengeschwülste.

Bleibt also als einzig brauchbares Merkmal die Würdigung der einzelnen Elemente nach den genannten Gesichtspunkten, die Feststellung des Fehlens oder Vorhandenseins einer Zell- und Kernpolymorphie.

Die Mehr- und Vielschichtigkeit des Zylinderepithels an sich, ohne Zell- und Kernatypien kann im allgemeinen nicht als Zeichen der Malignität gelten; umsäumen jedoch hochgeschichtete Zylinderzellen die Geschwulstsprossen in Form von Guirlanden, so dürfte diese Wuchsform allein zur Feststellung des bösartigen Wachstums ausreichen. Bei einer Geschwulst mit vielschichtigem Zylinderepithel (J. No. 2537 Abb. 8) kann trotz klinisch nachgewiesener Malignität, histologisch kein Anhaltspunkt für ihr bösartiges Wachstum gefunden werden; soll dieser übermannskopfgroße Tumor allenthalben im Sinne des histologischen Bildes aufgebaut sein und

nirgends Zell und Kernatypien aufweisen, so müßte allerdings die Vielschichtigkeit allein als Beweis der Malignität anerkannt werden.

Im allgemeinen wird man jedoch gut tun, die Hochschichtung mehr als ein der Bösartigkeit verdächtiges, denn als ein sie beweisendes Symptom anzusehen und sein endgiltiges Urteil vom Nachweis der Zell- und Kernpolymorphie abhängig zu machen suchen.

Die bösartigen Zottengeschwülste der weiblichen Keimdrüsen zeigen histologisch außer dem ihnen eigenen papillären Wachstum des Zylinderepithels die bekannten echten drüsigen Strukturen; ferner solide Epithelabschnitte, mit oder ohne zentralen Zellverfall. In ihnen ist die eigentliche Zylinderform des Epithels verloren gegangen.

Diese soliden Carcinompartien, mit oder ohne nekrotischen Zentren haben wir bei den malignen Tumoren in einer Größe und Ausdehnung angetroffen, wie man sie bei den gutartigen Formen überhaupt nicht oder nur selten zu Gesicht bekommt. Die genaue Beobachtung dieser Zentren stärkerer Zellproliferation als solche als auch im Einzelnen empfiehlt sich noch aus dem Grunde, weil ihre Elemente häufig die Zeichen ausgesprochener Zell- und Kernpolymorphie aufweisen, die man am Epithelbelag der drüsigen und der papillären Teile der Geschwulst vergeblich sucht.

Über die Art der klinischen Behandlung und ihren Erfolg läßt sich Folgendes sagen: 8 Frauen mit papillären Ovarialcarcinomen wurden mit der Operation allein, 6 Pat. mit Operation und nachfolgender Röntgenbestrahlung behandelt. Von den ausschließlich operierten leben zur Zeit (5, 6, 8 und 9 Jahre op.) noch 4 Frauen. Bei keiner von ihnen war zur Zeit der Operation ein spontaner Kapseldurchbruch, noch eine Aussaat der Geschwulst in die freie Bauchhöhle vorhanden. Eine Pat. ist einige Tage nach dem Eingriff einer allgemeinen Peritonitis erlegen.

3 Frauen sind 7 Mon., 8 Mon. und 1 Jahr post op. einem Rezidiv zum Opfer gefallen. Bei einer von diesen fand sich z. Zt. der Operation ein bereits makroskopisch erkennbarer Kapseldurchbruch und eine Implantationsmetastasierung.

Die operierten und nachbestrahlten Pat. sind sämtlich (4, 7, 8 Mon. 1 Jahr und 3 $^1/_2$ Jahre nach dem Eingriff) am Rezidiv gestorben. Der ungünstige Ausgang des Leidens bei diesen Frauen hat wohl seinen Grund darin, daß die Geschwulst ihre Kapsel allein bei 3 Pat. durchbrochen hatte und gleichzeitig auf dem Bauchfell ausgesät war.

Bei weiteren 2 Frauen bestand zur Zeit der Operation ein makroskopisch erkennbarer Kapseldurchbruch ohne Dissemination.

Die Kranken (4 Fälle) bei denen es zur Aussaat in die freie Bauchhöhle und zur Bildung von Implantationsmetastasen gekommen ist, sind trotz Operation und trotz Nachbestrahlungen einem Rezidiv erlegen; das gleiche Schicksal teilen die Pat. (2 Fälle) bei denen zwar noch keine Dissemination, jedoch ein makroskopisch sichtbarer Spontandurchbruch durch die Kapsel vorhanden war.

Zusammenfassung:

1. Das Epithel der benignen papillären Ovarialkystome ist nicht immer einreihig, einschichtig und regelmäßig.

2. Die klinisch gutartigen Geschwülste mit mehr- und vielschichtigem Epithel und einer Zell- und Kernpolymorphie geringeren Grades (Gruppe III) lassen wegen ihrer erhöhten Neigung zur Implantationsmetastasenbildung auf eine stärkere Wucherungskraft ihres Epithels schließen. Sie bilden deshalb fließende Übergänge zu den malignen Zottengeschwülsten der weiblichen Keimdrüsen

3. Dem Mengenverhältnis zwischen Epithel und Stroma kommt als Unterscheidungsmerkmal zwischen den gut- und bösartigen Geschwülsten keinerlei histologisch-diagnostische Bedeutung zu.

4. Die papillären Ovarialcarcinome durchbrechen ihre Kapsel häufiger als die benignen Tumoren dieser Art. Der Kapseldurchbruch braucht jedoch nicht notgedrungen zu einer Aussaat und Implantation der Geschwulst auf das Bauchfell zu führen.

5. Die malignen Zottengeschwülste der Ovarien lassen trotz der Mannigfaltigkeit ihrer mikroskop. Bilder gleiche oder sehr ähnliche histologische Züge erkennen; die in ihren histologischen Bildern übereinstimmenden Geschwülste sind in 3 Gruppen zusammengefaßt.

6. Infolge ihres rein exstruktiven Wachstums in den Anfangs- und Mittelstadien kann ihre bösartige Natur histologisch lediglich auf Grund der Zell- und Kernpolymorphie erkannt werden.

7. Für die histologische Erkennung der Malignität sind die solid gebauten Epithelbezirke im Ganzen als auch im Einzelnen beachtenswert.

8. In einem Falle klinisch erwiesenen bösartigen Wachstums hat sich das Zeichen der Zell- und Kernpolymorphie nicht nachweisen und lediglich die Hochschichtung der Zylinderepithelien festzustellen lassen; ob jedoch deshalb diese Zeichen allein eine die Malignität stets anzeigende Bedeutung zukommt ist fraglich.

9. Die Heilungsaussichten der Frauen mit papillären Ovarialcarcinomen sind trotz Operation und Nachbestrahlung ungünstig; sind bereits Metastasen vorhanden so ist eine Heilung von vornherein aussichtslos.

Ich möchte an dieser Stelle nochmals Herrn Prof. Dr. O. Eisenreich für die Übernahme des Referates, sowie Herrn Prof. Dr. O. Brakemann für das Thema und die gütige Unterstützung bei Abfassung der Arbeit meinen aufrichtigen Dank aussprechen.

Lebenslauf.

Geboren wurde ich, Frieda Elisabeth Beierl, am 15. Mai 1909 in Nürnberg. Von 1915—1919 besuchte ich die Volksschule zu München, anschließend 1919 — 1925 die höhere Mädchenschule Kerschensteiner in München und dann von 1925—1928 die Luitpold-Oberrealschule München. Dort legte ich im März 1928 die Reifeprüfung ab. Anschließend studierte ich 1 Semester Philosophie in München. Winter 1928/29 begann ich in Wien das Studium der Medizin, wo ich bis zum Sommer-Semester 1929 einschließlich blieb. Die übrige Zeit studierte ich an der Universität München, wo ich auch 1931 Physikum und 1934 das Staatsexamen ablegte. Nach 8 Monaten Tätigkeit auf der inneren und 4 Monaten auf der chirurgischen Abteilung des Krankenhauses r. d. Isar München, erhielt ich im Juli 1935 meine Bestallung als Ärztin. Anschließend und zur Zeit bin ich als Volontärärztin auf der gynäkologischen Abteilung des Krankenhauses r. d. Isar tätig.

Literatur:

Aschoff: (zit. Halban Seitz Bd. V$_2$ S. 731 Abs. 3)

Flaischlen: (zit. Halban Seitz Bd. V$_2$ S. 744)
Zeitschr. f. Geb. VI S. 231
„ „ „ VII S. 434
„ „ „ LXV S. 676

Fraenkel: (zit. Halban Seitz Bd. V$_2$ S. 744)
Mon. f. Geb. XXI S. 67
Münch. med. Wo. 1912 S. 1142

Gleiss: Ärzl. Verein Hamburg Nov. 1908

Heller: Münch. med. Wo. 1902 No. 38 S. 1591

Kurz: Münch. med. Wo. 1909

Mannsfeld: Ärztl. Verein Budapest Ref. in Zentr. bl. 1907

Pfannenstiel: Ars Gyn. Bd. XL S. 363
„ „ „ XXXVIII S 407
Veits Handbuch Bd. IV
zit. Halban Seitz Bd. V$_2$ S. 744
Archiv f. Gyn. 43/44 S. 627

Pick: Berl. Klin. Wochenschr. 1905
Zeitschrift Bd. LXIV

Prifram: Zeitschrift f. Geb. u. Gyn. Bd. LXXXVIII

Schröder: Zeitschrift f. Geb. u. Gyn. Bd. LIV

Torggler: Österr. Ärzte. Vereinszeitschr. 1909

Wagner: Archiv f. Heilkunde 1864 Bd. V S 62

Wintz: Deutsche Med. Wochenzeitschrift 1930 S. 1133
Strahlentherapie Bd. XLIV S. 201